

Endodontic Case report

Пациент: Судакова Екатерина

Дата:
30-Aug-11

Уважаемая Екатерина!

Вам было выполнено следующее лечение
зуба № 47

Диагноз: 47 хронический периодонтит

Выполненное лечение: эндодонтическое
лечение

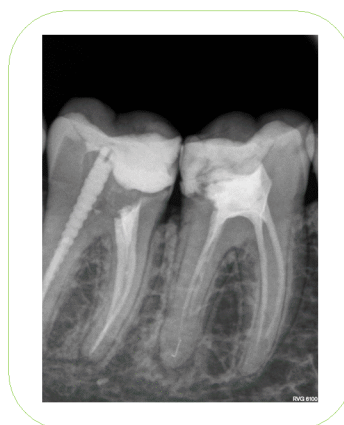Пост-эндодонтическая реставрация:
композиционный материал и
стекловолоконный штифт

Прогноз: благоприятный

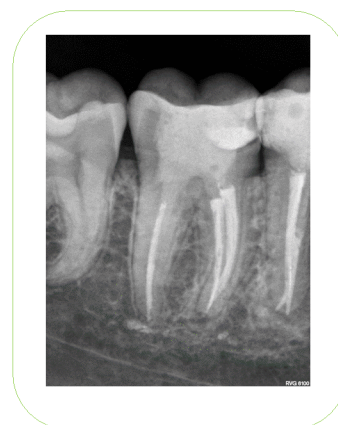Примечания: дальнейшее лечение - покрытие
коронкой

Благодарим Вас за обращение в нашу клинику
и надеемся на дальнейшее сотрудничество.

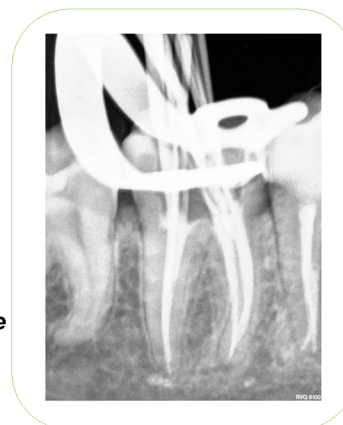
Искренне Ваша: Соковнина Яна



до



после



во время лечения

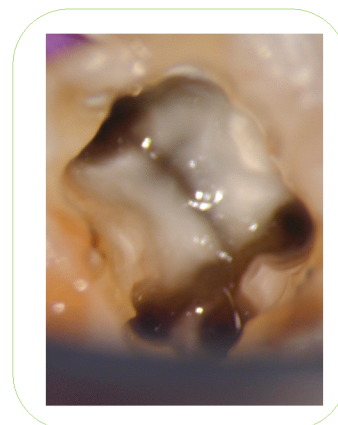


фото в микроскопе